

sofmmoo.com

(Traducción F. Colell GBMOIM)

Trabajos prácticos

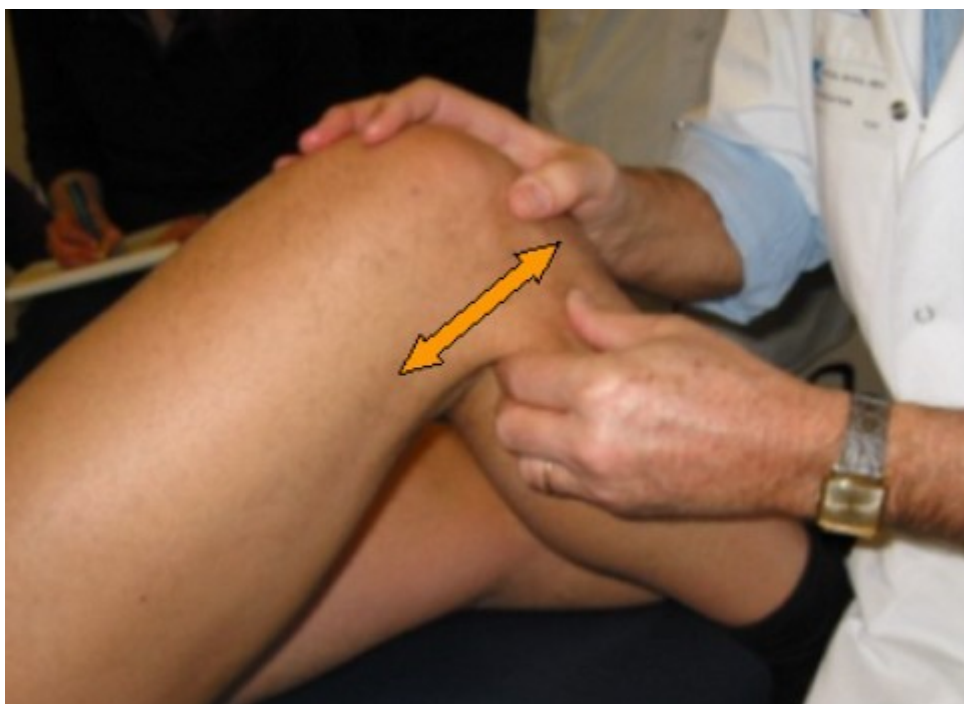DIU

Medicina Manual Osteopática

Tratamiento manual de la tibioperonea superior

Examen de la tibio-peronea superior (TPS)

El cajón anteroposterior de la TPS se aprecia en la rodilla flexionada al coger la cabeza y el cuello del peroné entre el pulgar y el lado del índice flexionado. El cuello del peroné se sujeta y se moviliza suavemente de delante a atrás. Se busca saber si esta movilización es dolorosa y en qué dirección lo es.



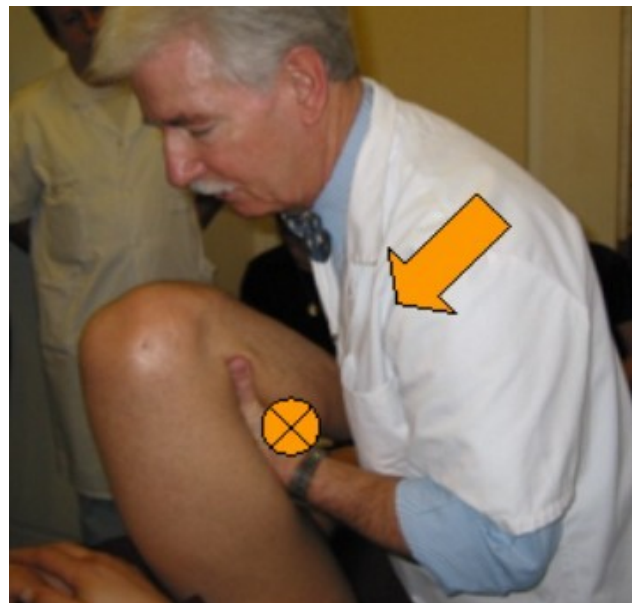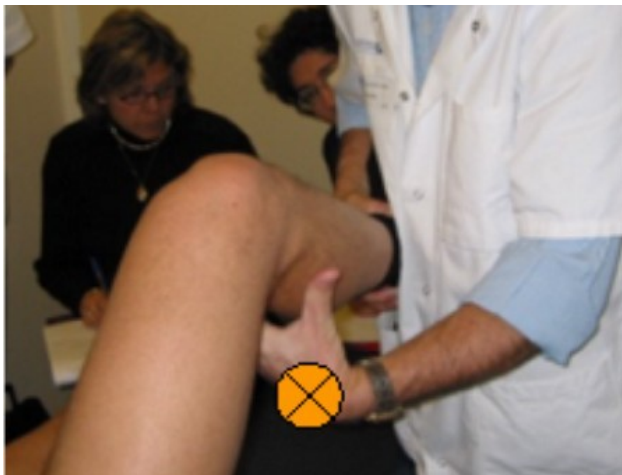
Manipulación de la TPS

Técnica en caso de dolor a la movilización hacia atrás: la manipulación se hace hacia adelante

Paciente en decúbito dorsal pierna sana en la camilla, pierna a manipular flexionada. El manipulador se coloca al lado de la pierna afecta. Coloca la cara externa del tobillo sobre su cresta ilíaca. La mano distal atrapa la cara interna del talón y lo aplica contra su abdomen. La mano proximal se coloca bajo la rodilla, el pulgar en el lado externo; la comisura pulgar-índice en la cabeza del peroné. Mediante una flexión de la rodilla, inclinándose hacia delante, y evitando la abducción de la pierna, se obtiene la puesta en tensión.

Manipulación

Impulsión exagerando la flexión de la rodilla por medio de un movimiento de lanzar hacia delante la pierna con el cuerpo del manipulador.



Técnica en caso de dolor a la movilización hacia adelante: la manipulación se hace hacia atrás

Posicionamiento

Paciente en decúbito dorsal, lado afecto en el borde de la camilla. Manipulador al lado. La pierna a manipular se coloca en el hombro del lado de la camilla del manipulador. Las dos manos, juntas delante de la tibia, dedos entrecruzados sin tocar la rodilla, el borde cubital de la mano externa se coloca sobre la cabeza del peroné.

Puesta en tensión

Presión hacia abajo con las dos manos, el talón se aplasta contra el hombro del manipulador, el paciente pone el pie en flexión plantar.

Manipulación

Se solicita que el paciente haga una brusca dorsiflexión del pie, lo que provoca un descenso de la cabeza del peroné, que se aprecia en la mano externa en contacto con su cabeza. Se aplica entonces una presión seca sobre la cabeza de este peroné con un impulso en dirección a la camilla.

Nota de traductor:

El original de este artículo incluye en esta técnica una foto idéntica a la anterior, seguramente por error de transcripción. No se ha considerado adecuado repetir el "error". Ya que podría llevar a confusión a los iniciados.

Queda esta última técnica, pues, sin imagen de referencia.