

sofmmoo.com

(Traducción F. Colell GBMOIM)

# Trabajos prácticos

## DIU

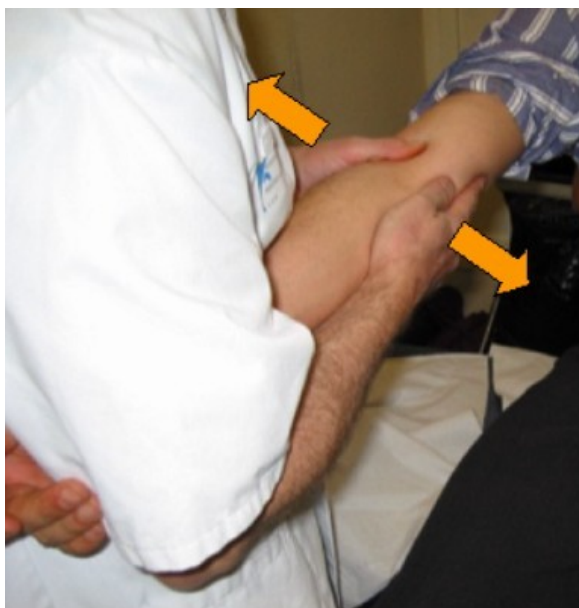### Medicina Manual Osteopática

#### Codo (1)

### Exploración de los movimientos de laxitud del codo

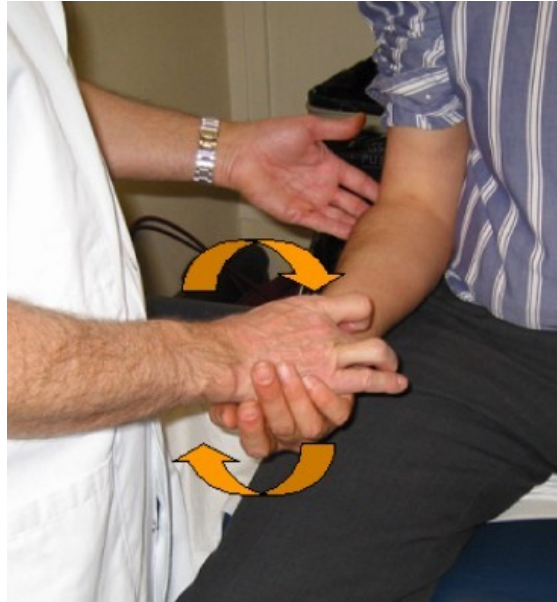#### Examen de la laxitud lateral

La búsqueda de una laxitud lateral o de una pérdida de este movimiento fisiológico del codo (generalmente acompañada de dolor) se hace con el paciente sentado, el brazo en extensión y en supinación. El examinador de pie frente al paciente. Bloquea la muñeca del paciente con su axila y busca la laxitud imprimiendo movimientos laterales al codo.



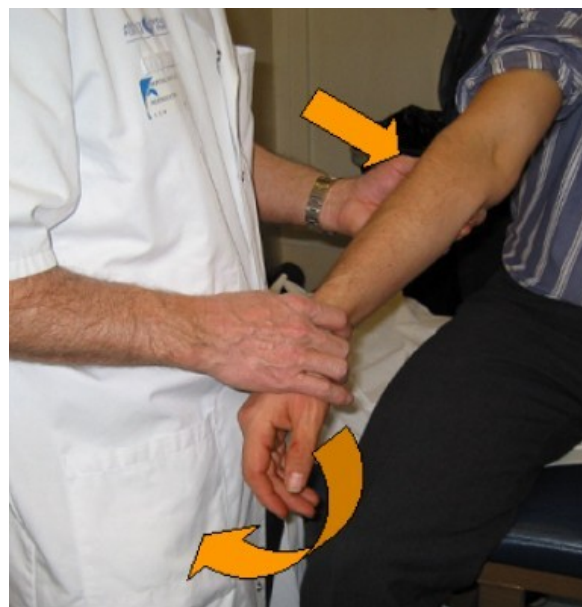
### Examen de la prono-supinación

Búsqueda de una anomalía (restricción de la movilidad, laxitud, dolor...) con el paciente sentado y su codo pegado al cuerpo.



### Anteriorización de la cabeza del radio

Paciente sentado, médico de pie a su lado, con el pulgar sobre la cabeza del radio que se va a movilizar, y la otra mano sujetando la muñeca del paciente. El médico efectúa un movimiento combinado de varo, valgo y extensión.



### **Movilidad dolorosa en valgo**

Paciente sentado, brazo extendido en posición neutra bajo la axila del examinador; éste está de pie delante del paciente dándole la espalda.

Hace contraapoyo en la cara posterior del codo con una mano y sujeta el metacarpiano y la primera falange con la otra.

Luego efectúa un movimiento combinado de varo y pronación manteniendo el contraapoyo posterior del codo.

