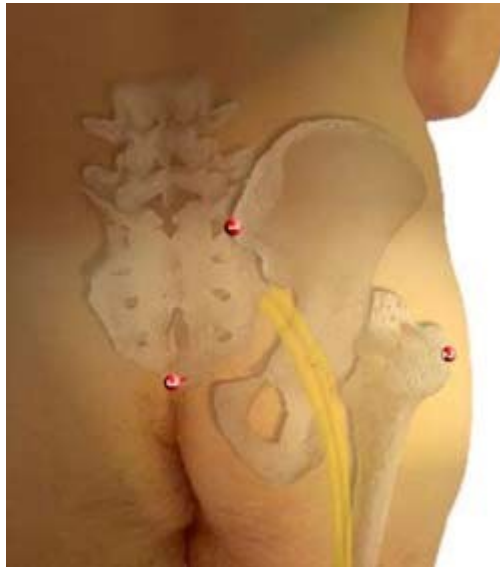


# El Músculo Piriforme

©2003 Jean-Yves Maigne, MD

Traducción : F. Colell (GBMOIM)



## El músculo Piriforme

El músculo piriforme (antiguamente músculo piramidal) ocupa un lugar particular en medicina manual.

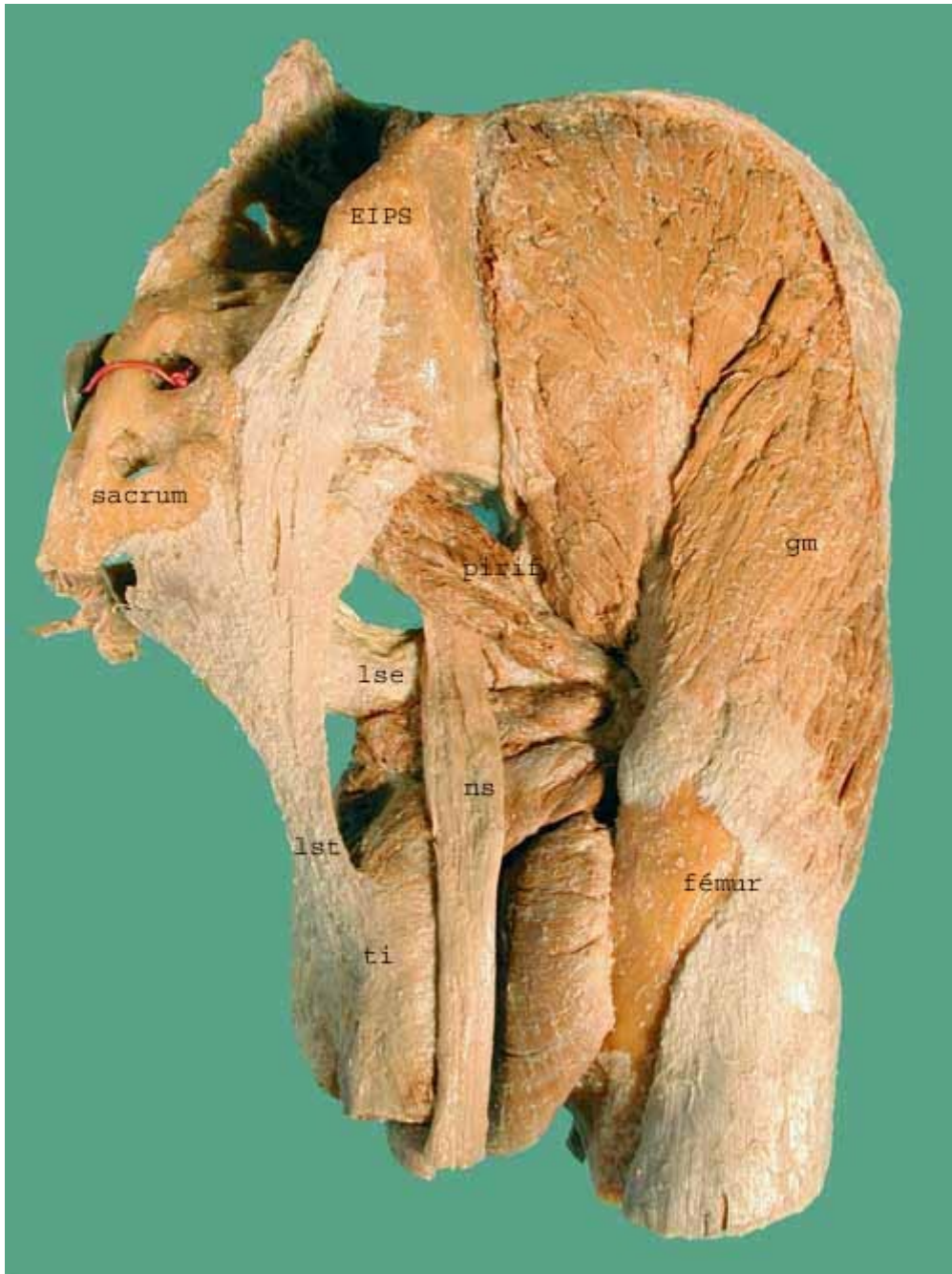Puede ser asiento de tensiones, es decir contracturas, o de puntos gatillo, o de cordones miálgicos, que serán también fuente de dolores posibles. Estos dolores pueden ser locales (glúteos) o proyectarse a distancia hacia el muslo, quizás por la estrecha relación de contacto del músculo con el nervio ciático.

El piriforme se palpa en la zona glútea en el centro del triángulo formado por: la Espina Ilíaca Pósterio Superior (EIPS), el apex del sacro, y el trocánter mayor.

Este punto central corresponde a la emergencia del nervio ciático mayor y nos podemos preguntar si es el músculo o el nervio el que duele a la presión.

Presentamos las disecciones hechas por el Dr. Gael Sauser en su tesis de medicina.

Se recomienda la lectura de: [Le syndrome du Piriforme. Mise au point de tests spécifiques. Aspects cliniques et traitement](#) par JC. Goussard



### Vista póstero-lateral derecha.

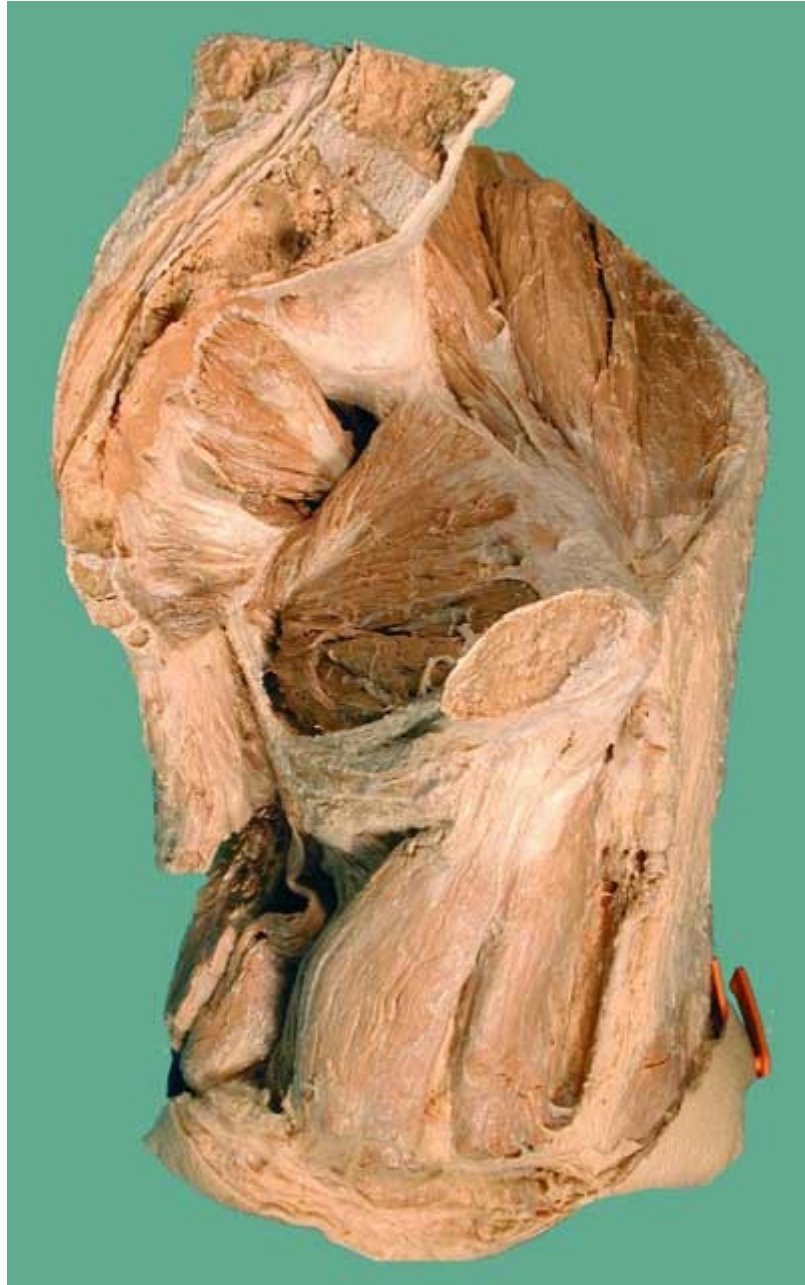El piriforme se inserta en la cara anterior del sacro y llega a la cara posterior del trocánter mayor.

- ns** : nervio ciático
- lse** : ligamento sacro-espino
- lst** : ligamento sacro-tuberoso
- ti** : tuberosidad isquiática
- gm** : glúteo medio



**Vista sagital endo-pélvica, lado izquierdo.**

**Iss** : ligamento sacro-ciático  
**oi** : obturador interno

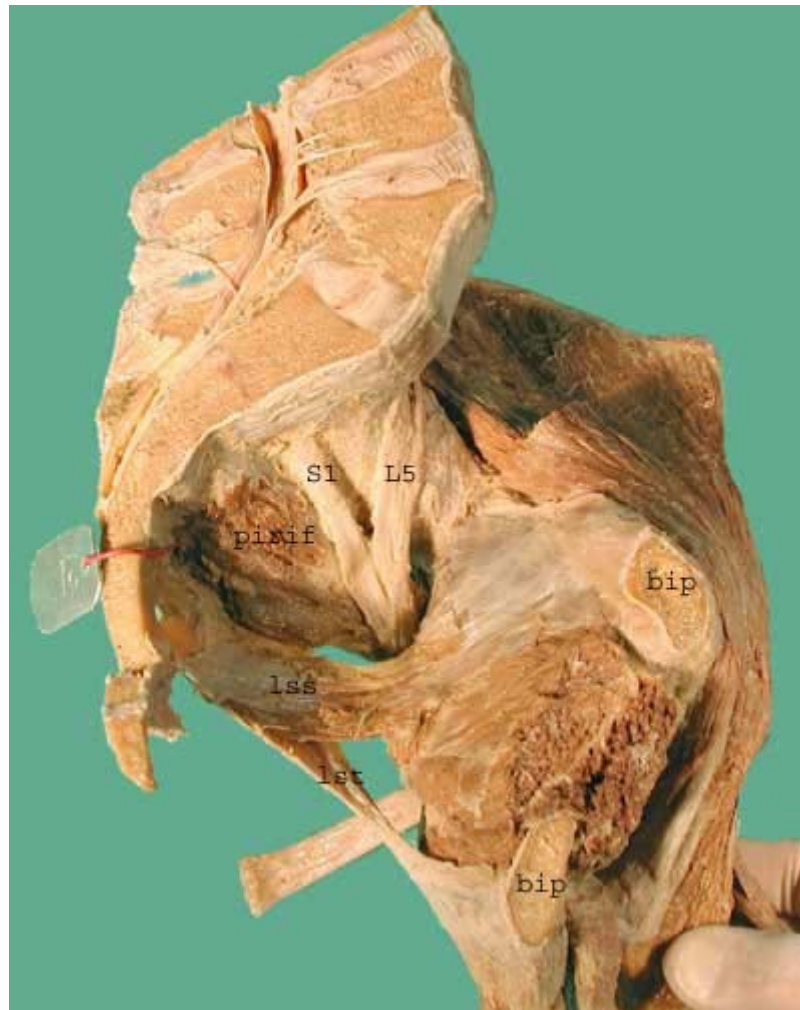

**Vista sagital endo-pélvica, lado izquierdo.**

Los músculos aductores del muslo se insertan en el pubis.

Se visualizan los músculos pelvi-trocantéreos endo-pélvicos (obturador interno y gemelos).

Bajo el piriforme, el músculo coccígeo y el elevador del ano.



### **Vista endo-pélvica sagital, lado izquierdo.**

Este corte está ligeramente más alejado de la línea media que el corte anterior.

Se aprecian las relaciones del piriforme con el nervio ciático y sus dos raíces L5 y S1.

- bip** : ramas ilio e isquio-púbicas
- lss** : ligamento sacro-ciático (o sacro-espinoso)
- lst** : ligamento sacro-tuberoso.