

# Articulación sacroilíaca y medicina manual

R. Maigne

Traducción: F. Colell (GBMOIM)

La articulación sacroilíaca ocupa un lugar particular en las preocupaciones de bastantes prácticos de la manipulación. Algunos, en la línea de la osteopatía americana, la implican en la mayoría de los desarreglos funcionales del raquis, otros solo la consideran como una causa frecuente de lumbalgias.

En medicina clásica, "el esguince o el bloqueo" sacroilíaco durante mucho tiempo se ha valorado como responsable de lumbalgia y ciática. Una ilustración de la época nos muestra a Ambroise Paré manipulando una articulación sacroilíaca para tratar una ciática. Goldwaith –cirujano ortopédico americano– publica en 1910 el primer caso de paraplejía post-manipulación tras haber tratado así, bajo anestesia, un paciente con ciática. Ghormley, inicialmente orientó el diagnóstico como esguince sacroilíaco a lo que posteriormente describió como síndrome de las facetas (1933).

Actualmente, en medicina tradicional, no se valora la patología micromecánica. ¿Existe? ¿Se presenta con una semiología objetiva y fiable? ¿Si existen «bloqueos» mecánicos de esta articulación, hay técnicas de manipulación específicas que los solucionan?

J. B. Mennell las consideraba responsables de un cierto número de lumbociáticas no radicales, mientras que su sucesor en el St. Thomas Hospital, James Cyriax, escribía en 1976: "Al inicio de mi carrera pensaba que los problemas biomecánicos de las sacroilíacas eran frecuentes, ahora pienso que son raros. Me pregunto si existen verdaderamente".

Es interesante revisar los argumentos semiológicos en los que se apoyan aquellos que abogan por estos "bloqueos sacroilíacos".

## I) Semiología propuesta por los que creen en los "bloqueos" sacroilíacos

Algunos autores y la mayoría de las escuelas de medicina manual estiman posibles e incluso frecuentes los bloqueos sacroilíacos. El diagnóstico se funda en un cierto número de signos que varían sensiblemente según las escuelas y los autores. A pesar de ello podemos describir tres tipos de signos:

- Una modificación de las "referencias óseas"
- Una disminución de la movilidad sacroilíaca apreciable por palpación
- Una perturbación refleja en los tejidos cercanos a la articulación y algunas "tensiones" musculares a distancia.

La mayoría de los autores admiten dos tipos de bloqueo sacroilíaco.

- En nutación, es el "sacro anterior" de la terminología osteopática
- En contra-nutación, es el "sacro posterior".

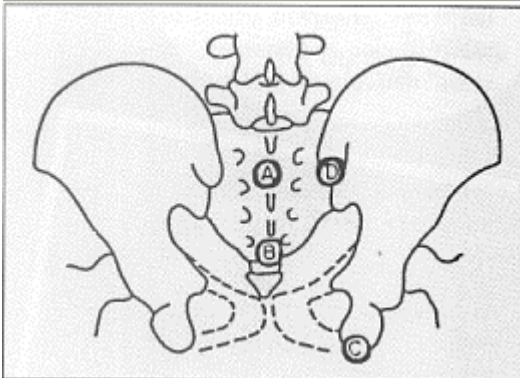
Para Neumann (escuela alemana), existen dos situaciones patológicas en la articulación sacroilíaca:

- Una pérdida del movimiento normal (hipomovilidad) caso más frecuente
- Un exceso de movimiento respecto al normal (hipermovilidad).

Solo el primer caso es susceptible de tratamiento con manipulación.

### 1) Modificación de las referencias óseas

Se trata de apreciar la simetría de posición en reposo y en movimiento de las diferentes prominencias óseas. Algunos solo consideran las espinas ilíacas posterosuperiores, mientras que otros también toman como referencia los puntos: el apex sacro, el tubérculo de S2 y el isquion (Fig. 1).



**Fig. 1:** Las referencias. A: 2º tubérculo sacro, B: 5º tubérculo sacro (el más alto), C: Isquion, D: Espina ilíaca posterosuperior.

El examinador primero procede a un **examen estático**. Aprecia el intervalo entre las espinas sacras y el ilion en el polo superior. Este estaría aumentado con respecto al del otro lado en un bloqueo en nutación; y disminuido en un bloqueo en contranutación. La espina ilíaca posterosuperior es más baja en el lado del bloqueo (signo usado por Mennell y Piédallu) en un bloqueo en nutación, y más alta en un bloqueo en contranutación. Existiría un aparente acortamiento de la pierna (falsa pierna corta) en el examen en decúbito, en caso de nutación de la sacroilíaca del mismo lado.

Luego hace un **examen dinámico**: se trata de apreciar las variaciones de los puntos de referencia ósea cuando el sujeto, sentado o en bipedestación, flexiona el cuerpo hacia adelante o cuando en bipedestación unipodal eleva la rodilla a 90°.

El test de la "ascensión de la espina" (P. Piédallu) es el mejor ejemplo. Paciente sentado sobre una zona dura. El operador coloca sus dedos simétricos, horizontales o verticales, en contacto con las espinas ilíacas posterosuperiores (Fig. 2).

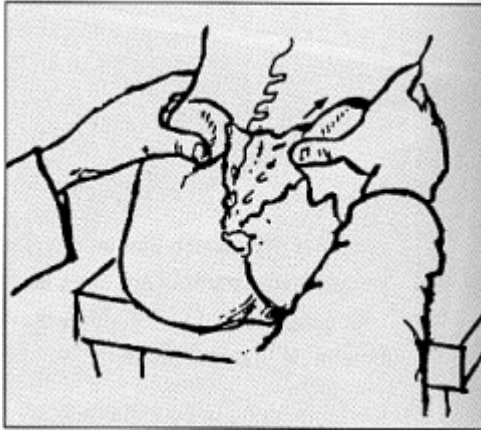


Fig. 2: El signo de P. Piédallu

En un bloqueo en nutación, la espina ilíaca posterosuperior es más baja en el lado bloqueado con el paciente sentado sobre un plano duro. Si se le pide la flexión del tronco, la espina ilíaca posterosuperior del lado bloqueado asciende durante la flexión; mientras que la del lado normal, más alta al principio, acaba siendo la más baja al final de la flexión. Ello se explicaría por el bloqueo que mantiene solidario al sacro con el ilíaco del lado bloqueado, mientras que existe cierta movilidad en el lado libre.

**Otros test:** osteópatas y quiroprácticos han descrito otros test utilizando las otras referencias óseas. El más extendido es el siguiente. Paciente de pie de cara a la pared con los brazos extendidos. El examinador coloca los pulgares en las espinas ilíacas posterosuperiores (EIPS). El sujeto levanta la rodilla derecha (para explorar la sacroilíaca derecha) lo más alto posible (algunos autores consideran lo ideal a 90°). Normalmente la EIPS del lado de la rodilla elevada, baja más que la otra. Si hay bloqueo, no baja.

## 2) Modificaciones de las partes blandas

a) Para la **escuela osteopática**, se podrá observar:

### 1) En un bloqueo en nutación (sacro anterior)

- Una modificación local de los tejidos blandos ("soft tissue change") con hipersensibilidad de los mismos en la parte superior de la articulación.
- Una tensión de los músculos glúteos en la parte contigua al polo superior de la articulación.
- Una tensión en el adductor mayor (los dos fascículos superiores, recto mayor y tensor de la fascia lata).

### 2) En un bloqueo en contranutación (sacro posterior)

- Una modificación local de los tejidos blandos con hipersensibilidad de los mismos en la parte inferior de la articulación.
- Una tensión de los músculos glúteos en la parte inferior de la articulación.

- Una « tensión » a la palpación de los fascículos inferiores del adductor mayor y del piramidal.

b) Para la **escuela alemana**:

En caso de “hipomovilidad” de una articulación sacroilíaca, los músculos homólogos glúteos, isquiotibiales, de la pantorrilla, y una parte de los adductores, presentan “miogelosis” (cordones miálgicos). Estos cordones de “miogelosis” se encuentran a un través por fuera de la EIPS, en el cuarto interno del glúteo mayor, mientras que el resto del músculo es hipotónico. Para Sell y Neumann es un buen signo de bloqueo sacroilíaco. Estos signos disminuyen si se practica tracción en la pierna del lado bloqueado al tiempo que un apoyo sobre la parte distal del sacro. Por el contrario, aumentan con la maniobra inversa que consiste en apoyar la base del sacro al tiempo que se tracciona el miembro inferior del lado opuesto (Sell). Recordemos que la escuela alemana solo tiene en cuenta la movilidad global y no el bloqueo en mala posición de nutación o contranutación.

### 3) Los test de movilidad

Se presupone que el operador es capaz de percibir las sensaciones de bamboleo que traducen la movilidad de la articulación.

- Con el paciente acostado sobre el vientre el operador pasa su mano bajo el ala ilíaca del lado opuesto a él e imprime suavemente pequeños movimientos de balanceo de la pelvis, mientras que con la otra palpa la región sacroilíaca. Normalmente debe tener la sensación de una cierta movilidad; o en caso contrario, en caso de bloqueo, de la pérdida de éste, sea en la parte superior o en la inferior de la articulación.
- Otra técnica consiste, en la misma posición anterior, en efectuar con la otra mano presiones en resorte en la parte distal del sacro. Si la sacroilíaca testada está libre, un apequeña parte de la impulsión se trasmite al sacro. Si la articulación está bloqueada, se percibe en su totalidad (escuela alemana).
- En una tercera técnica el paciente está acostado sobre su espalda. El operador coloca la mano que palpa, plana en supinación, bajo el sacro. El dedo que palpa está lo más cerca posible de la articulación (que evidentemente es imposible palpar directamente). El muslo flexionado a 90° en ligera adducción. El operador se apoya en la rodilla y ejerce movimientos lentos y repetidos en resorte. El dedo que palpa ha de percibir si hay movimiento o no en la articulación.

Para la escuela alemana también existe un « Síndrome de hiper movilidad » de la sacroilíaca debido a insuficiencia ligamentosa, de origen constitucional, hormonal (obesidad), traumático, o microtraumático. Esto es de « difícil diagnóstico » (Neumann). El diagnóstico se basa en el dolor a la palpación de las inserciones ligamentosas. El tratamiento basado en el uso de cinturón, inyecciones esclerosantes según la técnica de Hackett y de Barbor, y en el refuerzo muscular.

## II) Observaciones sobre estos signos

Recordemos que en medicina tradicional existen maniobras (separación-acercamiento de alas ilíacas, signo de Gaenslen, flexión-adducción de cadera) que tienen como finalidad desvelar un dolor en caso de afectación inflamatoria de la articulación. Se conoce la falta de fidelidad de estos signos, incluso en caso de una afección patente. Estos signos son negativos en el caso de afección micromecánica. La sacroilíaca es prácticamente la única articulación que los músculos no mueven directamente. Parece que su función esencial es la de amortiguador entre el raquis y los miembros inferiores. Se sabe que se mueve, pero muy poco. Según Mac-Nab, la movilidad sería prácticamente nula en la mayoría de los adultos con más de 45 años de edad.

Aparecen múltiples preguntas: ¿Esta articulación, puede bloquearse? ¿Este bloqueo puede generar dolores locales o irradiados? ¿Puede diagnosticarse clínicamente? En ningún lugar se encuentra una descripción clara de un cuadro clínico específico a un bloqueo articular. Se trata de dolores de la región sacra, que eventualmente irradian al muslo, a veces con halo de ciática, que no se diferencian mucho de los habituales dolores de origen lumbosacro.

Solo en el caso de un dolor de tipo ciático se puede hacer una distinción: en una ciática por bloqueo sacroilíaco la dorsiflexión del pie no agrava el dolor cuando se busca el signo de Lasègue, inversamente a lo que sucede en una ciática radicular común (Mennell)...

### 1) Crítica de la semiología

Los diversos signos propuestos para reconocer estos bloqueos sacroilíacos son muy sutiles. Incluso Piedallu et Neumann lo señalaron. Se corresponden evidentemente con una perturbación cuando aparecen netos. ¿Pero, provienen de la articulación sacroilíaca?

#### b) Modificación de las partes blandas

Los tejidos cutáneos y subcutáneos de la región glútea superior y retro-sacra (región sacro-ilíaca) reciben su inervación de las ramas posteriores de los nervios raquídeos de la unión dorsolumbar.

Hemos llamado la atención en el hecho de que un cierto número de lumbalgias bajas se presentan a menudo con una topografía que recubre la región sacroilíaca, y su origen está en la charnela lumbosacra. Los planos cutáneos afectados, son, a la maniobra del pinzado-rodado, dolorosos y espesos. Muchas lumbalgias atribuidas a un bloqueo sacroilíaco o a un dolor del ligamento iliolumbar, de hecho son “lumbalgias bajas de origen alto” (D12-L1) (R. Maigne) con su “punto doloroso de cresta” y su celulalgia glútea.

Por otro lado, los planos musculares y los ligamentos sacros posteriores reciben inervación de las ramas posteriores de L4, L5, y S1 (que no tienen ramas cutáneas). La rama posterior de S1 contribuye a la inervación de la articulación sacroilíaca.

La "tensión" de los músculos glúteos es una constante en los problemas lumbosacros discales o articulares, incluso son frecuentes las sensaciones de tensión y los cordones miálgicos de los isquiotibiales y los músculos de la pierna. Se trata de manifestaciones reflejas que corresponden al "Síndrome celulo-teno-perióstico-miálgico segmentario" (R. Maigne).

Es decir, que en la mayoría de los casos en que se podría contemplar la responsabilidad de la articulación sacroilíaca, el examen clínico de la columna en busca de un dolor segmentario muestra la probabilidad de un origen lumbosacro o dorsolumbar del problema.

### **c) Test de movilidad**

Son los que evidentemente se prestan a mayor crítica ya que el movimiento en esta profunda articulación, fijada por ligamentos muy potentes, sería sin duda de difícil apreciación por la palpación si se pudiera palpar directamente a través de los planos cutáneos y subcutáneos. Su localización hace que esto no sea así. Son pues sensaciones indirectas lo que percibe el explorador. Si existen no pueden ser más que muy sutiles...

Personalmente he practicado la palpación directa de la articulación en cadáver fresco, con la mano protegida únicamente por un guante quirúrgico. Las alas ilíacas sujetadas por torno. Se colocó una barra en el agujero sacro, cuya acción suponía un importante brazo de palanca que movía el sacro. El movimiento de las sacroilíacas era extremadamente mínimo, apenas apreciable por palpación directa con los dedos en la interlinea. Se traducía visualmente por un ínfimo desplazamiento, y sobretodo por algunas gotas de serosidad que sobresalían de la interlinea. Ello hace ser muy escéptico ante la posibilidad para apreciar clínicamente esta movilidad.

## **2) Sacroilíaca y Medicina Manual**

Entonces ¿Por qué este interés de la Medicina Manual en las sacroilíacas?

a) Primero porque las manipulaciones basadas, con razón o equivocadamente, en la semiología atribuida a las sacroilíacas, alivia a veces muy bien a algunas lumbalgias. Pero las llamadas técnicas sacroilíacas son prácticamente las mismas que las lumbosacras, y de todas formas todas las técnicas sacroilíacas actúan sobre el raquis lumbosacro.

Además todas estas técnicas, o al menos las destinadas a tratar un « sacro anterior » (de hecho maniobras lumbosacras en lordosis) actúan muy activamente en la unión dorsolumbar, como yo había señalado tras haber escrito las "lumbalgias bajas de origen D12 o L1", y como lo ha demostrado J.Y. Maigne en trabajo sobre cadáver. De esta manera, al practicar esta manipulación llamada sacroilíaca, el operador aliviará sin saberlo las lumbalgias o los dolores iguino-pélvicos debidos a un síndrome de la unión dorsolumbar.

b) El interés por estos «bloqueos sacroilíacos» está en el eje de la filosofía más aceptada en medicina manual, que proviene directamente de la osteopatía : la manipulación debe sus resultados –y su justificación- al hecho de que «restaura» una movilidad normal en las articulaciones o sistemas articulares perdida a base de esfuerzos, falsos movimientos, o problemas de estática. La "lesión osteopática vertebral" se define como una disfunción, esencialmente caracterizada por una pérdida del movimiento intervertebral normal. Es lógico que en osteopatía se aplique la misma noción a las articulaciones del sacro, y más recientemente para algunos, a los huesos del cráneo.

Las críticas que ya he aportado a esta concepción son conocidas:

a) Existen montones de ejemplos de pérdidas de movilidad evidentes en las vértebras o en las articulaciones de los miembros que no se acompañan de ninguna manifestación dolorosa.

b) Para que una disfunción segmentaria vertebral sea responsable de dolor, es preciso que el mismo segmento sea también doloroso cuando se lo solicita a fondo con maniobras específicas ("el examen segmentario"). Sin este examen puede parecerle indoloro al paciente. Por ello he propuesto el término "Desarreglo Intervertebral Menor", para designar las disfunciones benignas del segmento vertebral al que se dirige la manipulación.

c) En fin, no hay duda de que esta patología sacroilíaca confiere al manipulador el sentimiento de estar en posesión de un "plus" con respecto a los colegas no manipuladores que ignoran las sutilezas de este diagnóstico. Por otra parte para muchos aprendices, la palpación de la movilidad sacroilíaca y sus perturbaciones aparece como una especie de test que los traslada al clan de los iniciados. Ningún argumento lógico podrá convencerles, ya que a menudo aliviarán con «técnicas sacroilíacas» a los pacientes "justamente" diagnosticados de esa manera.

Todo ello explica, sin duda, la verdadera pasión que existe alrededor de la sacroilíaca. Tras algunos decenios en los que he frecuentado los diferentes medios de la medicina manual, me sorprende y me divierte. Es corriente ver dos apasionados de las sacroilíacas (desconocidos uno de otro) hacer diagnósticos palpatorios diferentes, u opuestos... para llegar a practicar maniobras idénticas en distinto orden. En efecto, un «bloqueo sacroilíaco en sacro anterior derecho» llevará a colocar al paciente sobre el lado izquierdo, pero «necesitará», si el resultado no es satisfactorio, otra maniobra, destinada a corregir el bloqueo compensatorio de una «L5 posterior derecha».

Para ello, el paciente será recostado sobre el lado derecho... Así el operador habrá practicado una manipulación en rotación derecha y otra en rotación izquierda, con la excusa de un diagnóstico preciso.

## Conclusión

Es posible e incluso creíble que exista una patología sacroilíaca microtraumática (traumatismo sobre los isquios, post-parto), pero está lejos de la frecuencia que algunos quieren atribuirle, y está en duda la semiología específica.

Un dato de demostración inicial sería la desaparición sistemática del dolor y de los signos atribuidos a la sacroilíaca con una infiltración anestésica articular; pero este test conlleva pocos buenos resultados (consultar el artículo de J. Y. Maigne y Cols.).

El análisis crítico de los signos que presentan los pacientes aliviados con esta técnica debería llevar a la descripción de un cuadro clínico que permitiera individualizar clínicamente esta afección.

Aunque en la práctica no cambiará gran cosa en materia de tratamiento con manipulación, ya que las llamadas técnicas sacroilíacas son prácticamente las mismas que las técnicas lumbosacras; y es normal que un operador entrenado intente variar los ángulos y los puntos de apoyo cuando no obtiene el resultado deseado.

---